KLİNİK ÇALIŞMA / CLINICAL RESEARCH

HACETTEPE ÜNİVERSİTESİ NÖROŞİRURJİ AMELİYATHANELERİNDE SERVİKAL PATOLOJİ NEDENİYLE AMELİYAT OLAN HASTALARDA HAVAYOLU YÖNETİMİNİN RETROSPEKTİF DEĞERLENDİRİLMESİ

RETROSPECTIVE EVALUATION OF AIRWAY MANAGEMENT OF PATIENTS OPERATED DUE TO CERVICAL PATHOLOGY IN HACETTEPE UNIVERSITY NEUROSURGICAL OPERATING ROOMS

[1]Demet Başak ÖZKARAGÖZ, [2]Şennur UZUN, [2]Filiz ÜZÜMCÜGİL, [2]Ülkü AYPAR

[1]Iğdır Devlet Hastanesi, Anesteziyoloji ve Reanimasyon Kliniği, Iğdır, Türkiye
[2]Hacettepe Üniversitesi Tıp Fakültesi, Anesteziyoloji ve Reanimasyon Anabilim Dalı, Ankara, Türkiye

[1]Iğdır State Hospital, Anesthesiology and Reanimation Clinics, Iğdır, Turkey
[2]Hacettepe University Faculty of Medicine, Department of Anesthesiology and Reanimation, Ankara, Turkey

ÖZET

Amaç: *Servikal spinal hasar tüm travmaların %1.5-3'ünde görülen majör morbidite ve mortalite nedenidir. Bu hastalarda havayolu yönetiminin düzgün yapılmaması ciddi nörolojik hasara neden olabilir. Nörolojik hasar servikal instabilitenin olduğu bölgedeki mekanik hareketlere bağlı olabileceği gibi havayolu gereçlerinin kullanılmasındaki başarısızlık sonucu oluşacak hipoventilasyona ve hipoksemiye de bağlı olabilir. Bu çalışmanın amacı hastanemizde servikal cerrahi yapılan hastalarda uygulanan havayolu yönetimini incelemektir.*

Yöntem: *Etik kurul onayı alındıktan sonra, 01 Ocak 2003- 31 Aralık 2013 yılları arasında hastanemizde servikal cerrahi geçiren hasta dosyaları retrospektif olarak incelendi. Hastaların yaş, cinsiyet, vücut ağırlığı, ek hastalıkları, ASA skorları, Mallampati skorları, zor hava yolu öyküsü varlığı, cerrahi öncesi ve sonrası nörolojik muayeneleri, maske ventilasyon, entübasyon güçlüğü yaşanıp yaşanmadığı, entübasyonda kullanılan yöntemler, servikal patolojinin tipi, seviyesi, indüksiyonda kullanılan kas gevşetici, cerrahinin pozisyonu ile cerrahi sırasında ve sonrasında görülen komplikasyonlarla ilgili veriler dosyalardan derlendi.*

Bulgular: *Servikal travma ve dislokasyon nedeniyle opere edilecek hastalarda fiberoptik entübasyon uygulandığı bulundu. Servikal instabilite şüphesi olmayan hastalarda laringoskopi ve videolaringoskopi kullanım oranları benzer bulundu. Kullanılan kas gevşetici çeşitleri ile entübasyon yöntemleri arasında anlamlı fark bulunmadı. Tüm hastaların preoperatif ve postoperatif nörolojik muayeneleri karşılaştırıldı. Toplam 5 hastada postoperatif nörolojik muayenede kötüleşme tespit edildi fakat bunun kullanılan havayolu yöntemi ile ilişkisi bulunmadı.*

Sonuç: *Elde edilen veriler ışığında hem hastanın hipoksik kalmayacağı kadar hızlı, hem servikal stabilitesini koruyacak kadar güvenli bir havayolu yönteminin, hastanın patolojisi ve durumu gözönüne alınarak seçilmesi gerektiği sonucuna vardık. Servikal instabilite şüphesi olanlarda fiberoptik entübasyon (uyanık veya anestezi altında) ilk tercih olarak seçilmelidir, tecrübe yeterli değilse videolaringoskopi de uygun bir yöntem olabilir.*

ANAHTAR KELIMELER: *Servikal instabilite, Servikal cerrahi, Havayolu yönetimi*

SUMMARY

Aim: *Cervical spinal injury is seen as 1.5-3% of all traumas and is a major cause of morbidity and mortality (1). In these patients, inappropriate management of airways can cause serious neurological damage. Neurological damage can be caused by mechanical movements at the level of cervical instability, or hypoventilation and hypoxia due to misuse of airway devices. The aim of this study is to investigate the airway management in patients who undergo cervical surgery in our hospital.*

Method: *After ethical committee approval, the files of the patients who had cervical surgery by the neurosurgery department of Hacettepe University between the dates of 1 January 2003- 31 December 2013 were examined retrospectively. Datas including the patients' age, gender, body mass, comorbidities, ASA scores, Mallampati scores, difficult airway history, preoperative and postoperative neurologic examinations, mask ventilation, type of cervical pathology, muscle relaxant used in induction, position of the surgery, and complications were collected from their charts.*

Results: *Fiberoptic intubation was performed in patients who were operated on due to cervical trauma and dislocation. In the patients who had not documented cervical trauma and dislocation, the proportions of laryngoscopy and videolaryngoscopy use were the same. There was no significant difference between the types of muscle relaxant used and intubation methods. In all the patients, preoperative and postoperative neurological examinations were compared. In total, 5 patients developed postoperative neurologic deterioration but there was no relation to the airway devices used.*

Conclusion: *Based on this data, we concluded that the airway management must be both safe enough to protect cervical stability and fast enough not to cause hypoxia. If there is any doubt of cervical instability, fiberoptic intubation (awake or under anaesthesia) must be preferred. If there is not enough experience, videolaryngoscopy can also be used.*

KEY WORDS: *Cervical instability, Cervical surgery, Airway management*

Çıkar çatışması/*Conflict of Interest*: Yazarlar herhangi bir çıkar çatışması bildirmemişlerdir./ *Authors do not report any conflict of interest*.
Geliş tarihi/*Received*: 02/01/2017 Kabul tarihi/*Accepted*: 28/03/2017

Yazışma Adresi (Correspondence):
Dr. Demet Başak ÖZKARAGÖZ, Iğdır Devlet Hastanesi, Anesteziyoloji ve Reanimasyon Kliniği, Iğdır, Türkiye
E-posta (E-mail): demetbasak@yahoo.com

GİRİŞ

Dünyada servikal cerrahilerin en sık nedeni dejeneratif servikal spinal hastalıktır. 1976-1990 yıllarında Rochester'da yapılan bir taramada insidansı erkeklerde 107.3, kadınlarda 63.5 (/100.000 popülasyon) olarak bulunmuştur (1). Servikal myelopatinin en sık nedeni spondilozdur (2). Kesin insidansı bilinmese de 55 yaşın üzerindeki kişilerde spinal kord hasarının en sık nedeni servikal spondilotik myelopatidir (3).

Spinal kord hasarının bir diğer önemli nedeni de servikal travmadır. Servikal spinal hasar tüm travmaların %1.5-3'ü oranında görülür ve majör morbidite ve mortalite nedenidir (4). Bu risk kraniyofasiyal hasarın eşlik ettiği, Glaskow Koma Skoru'nun 8 ya da altı olduğu durumlarda artar (5). Servikal spinal hasara neden olabilecek servikal instabilitenin diğer nedenleri konjenital anomaliler, malignensi, enfeksiyon, sistemik inflamasyondur (6). Bu hastalarda havayolu yönetiminin düzgün yapılmaması ciddi nörolojik hasara neden olabilir (4). Servikal spinal hasarı olan hastalarda sekonder nörolojik hasar görülme yüzdesi %10.5-29'dur (5). Nörolojik hasar servikal instabilitenin olduğu bölgedeki mekanik hareketlere, kaymalara bağlı olabileceği gibi havayolu gereçlerinin kullanılmasındaki başarısızlık sonucu oluşacak hipoventilasyona ve hipoksemiye bağlı da olabilir (7). Servikal instabilitesi olan hastalarda hangi havayolu yönteminin tercih edileceğine dair elimizde net veriler bulunmamaktadır.

Donaldson ve ark. (8) C1-2 ve C5-6 instabilitesi bulunan hastalarda oro/nazotrakeal entübasyonun ve çeneyi asma hareketinin etkilenmiş segmentteki spinal korda bası yaptığını gözlemlemiştir. Benzer şekilde LMA (laringeal maske) yerleştirilmesinin anestezi altındaki hastalarda stabil C3 omurun posteriora yer değiştirmesine yol açtığı görülmüştür (8). Bivin ve ark. (9) servikal instabilitesi olan dört hastayı incelemiş ve laringoskopla yapılan oral entübasyonun hasara yol açtığını, subluksasyonu azaltma amacıyla yapılan aksiyal traksiyonun faydalı olmadığını göstermiştir. Otoriteler kontrendike değilse traksiyon yapılmadan gerçekleştirilen nazal entübasyonu ya da krikotirotomiyi önermektedir (9). Kihara ve ark. (10) ise C7 segmentinde metastatik hastalık nedeniyle instabilite bulunan ve fiberoptikle entübe edilen üç hastanın C0-6 segmentlerindeki hareketin stabil servikal omurgalarla aynı olduğunu tespit etmiştir.

Bir hastanın servikal omurgasına stabil demek hem hasta sağlığı için hem de yasal olarak önemlidir. Servikal spinal stabilite kararını anestezistler vermemelidir fakat servikal instabilite hakkında yeterli bilgi sahibi olmalı ve atlanabilecek servikal hasarlara karşı şüpheci olmalıdır. Servikal patoloji nedeniyle opere edilecek hastalarda öncelikle anestezist, servikal vertebraların stabil olup olmadığı hakkında bilgi sahibi olmalı, bu çoğu zaman servikal spinal stabilite kararı hastanın öyküsüne, fizik muayenesine, görüntüleme yöntemlerine, patolojinin seviyesine ve cerrahla konsülte edilerek kararlaştırılır (6).

GEREÇ VE YÖNTEM

Çalışmamız Hacettepe Üniversitesi Girişimsel Olmayan Araştırmalar Etik Kurulu'ndan onay alındıktan sonra, 01 Ocak 2003- 31 Aralık 2013 yılları arasında hastanemize servikal instabilite/servikal disk hernisi nedeniyle başvurmuş ve Beyin Cerrahisi Bölümü tarafından opere edilmiş hastalar dahil edilerek yapıldı. Çalışma için arşivden servikal cerrahi geçiren 510 hasta dosyası istendi, ancak bu dosyaların 459 tanesine ulaşılabildi. Hiçbir hasta çalışma dışı bırakılmadı. Hastaların geçirdikleri operasyonlara ait bilgiler ve demografik verileri hasta dosyalarının retrospektif taranması ile elde edildi. Çalışma 01.08.2014-01.02.2015 tarihleri arasında yapıldı. Hastaların yaş, cinsiyet, vücut ağırlığı, ek hastalıkları, ASA skorları, Mallampati skorları, zor hava yolu öyküsü varlığı, cerrahi öncesi ve sonrası nörolojik muayeneleri, maske ventilasyonu, entübasyon güçlüğü yaşanıp yaşanmadığı, entübasyonda kullanılan yöntem, servikal patolojinin tipi, seviyesi, indüksiyonda kullanılan kas gevşetici, cerrahinin pozisyonu ve cerrahi sırasında/sonrasında görülen komplikasyonlara ilişkin veriler dosyalardan derlendi.

İstatistiksel Analiz

Çalışmada elde edilen veriler SPSS (Statistical Package of Social Science) programının 17. sürümü kullanılarak değerlendirildi. Tanısal istatistikler için frekans (yüzde) ve ortalama ± standart sapma kullanılırken, kullanılan yöntemlerin başarı oranlarının karşılaştırılmasında kategorik veriler için ki-kare testi, sayısal veriler için Man-Whitney U testi kullanıldı. Kategorik değişkenler pearsonın ki-kare veya fisher kesin sonuçlu ki-kare testi ile değerlendirildi. $P<0.05$ için sonuçlar istatistiksel olarak anlamlı kabul edildi.

BULGULAR

Çalışmaya dahil edilen hastaların demografik verileri Tablo I'de verilmiştir. Hastaların %64.7'sinin Mallampati skoru I, %26.8'inin II, %8.3'ünün III, %0.2'sinin IV'tür. Hastaların sadece 3 tanesinde (%0.7) bilinen zor havayolu öyküsü mevcuttu, 10 hastada (%2.2) güç maske ventilasyonuyla karşılaşıldı. Seksen iki hastaya (%17.9) kas gevşetici olarak rokuronyum verilirken, 353'üne (%76.9) veküronyum, 4'üne (%0.9) süksinilkolin, 20'sine (%4.4) sisatraküryum verildi. Hastaların

Tablo I. Hastaların demografik verileri

		n	(%)
Yaş	0-25	30	6.5
	26-50	254	55.3
	51-70	147	32
	71-90	28	6.1
Cinsiyet			
Kadın		179	39
Erkek		280	61
ASA			
I		260	56.6
II		185	40.3
III		14	3.1
Total		459	100

333'ü (%72.5) supin pozisyonda opere olurken, 83'ü (%18.1) pron pozisyonda, 43'ü (%9.4) oturur pozisyonda opere edilmiş. Servikal disk hernisi nedeniyle opere edilen hastaların %82.9'u laringoskop ile entübe edilirken, %15.5'inde fiberoptik entübasyon, %1.3'ünde fastrach, %0.3'ünde ise videolaringoskopi yapılmıştır. Servikal travma nedeniyle opere edilecek hastaların %84.2'sine ve servikal dislokasyon nedeniyle opere edilecek hastaların %87.5'ine fiberoptik entübasyon yapılırken sırasıyla %15.8'i ve %12.5'i laringoskop ile entübe edilmiştir. Spinal kitle, dar kanal, spondiloz, enstrümentasyon gibi diğer cerrahilerde entübasyon yöntemlerinin seçimi açısından anlamlı bir fark bulunmamıştır (Tablo II).

Laringoskop ile entübe edilen hastaların %85.5'inde kas gevşetici olarak veküronyum tercih edilirken, %11.3'ünde roküronyum, %3.3'ünde sisatraküryum kullanılmıştır. Fiberoptik ile entübe edilen hastaların ise %53.6'sında veküronyum kullanılırken, %38.4'ünde roküronyum, %8'inde sisatraküryum kullanılmıştır. Çeşitli servikal patoloji tipleri ile kullanılan entübasyon yöntemleri arasındaki ilişkiyi gösteren aşağıdaki grafikte, fiberoptik kullanım sıklığı servikal travma, servikal dislokasyon ve atlantoaksiyel dislokasyon ile kümeleşme gösterirken laringoskop ve videolaringoskop kullanım sıklığı diğer tüm servikal cerrahi tipleri ile kümeleşme göstermiştir (Şekil 1).

Altı hastanın postoperatif nörolojik muayenesinde preoperatif nörolojik muayeneye göre değişiklik mevcuttu. Bu hastaların üçüservikal disk hernisi, bir tanesi spinal kitle, bir tanesi servikal travma, bir tanesi de servikal enstrümentasyon amacıyla opere edilmişti. Servikal disk hernisi nedeniyle opere edilen bir hasta dışında diğer beş hasta fiberoptik kullanılarak entübe edilmişti. Bu veriler ışığında seçilen entübasyon yöntemi ile nörolojik muayenede değişiklik arasında anlamlı bir fark bulunmamıştır. Nörolojik muayenede görülen değişiklikler dışındaki komplikasyonlar, beş hastada enfeksiyon, bir hastada hematomdur.

Tablo II. Hastalara uygulanan entübasyon yöntemleri

Servikal Patolojinin Tipi	**Entübasyon Yöntemi**								
		Laringoskopi		**Fiberoptik**		**Fastrach**		**Videolaringoskopi**	
		n	**(%)**	**n**	**(%)**	**n**	**(%)**	**n**	**%)**
	CHNP	52	82.9	47	15.5	4	1.3	1	0.3
	Servikal Travma	3	15.8	16	84.2	0	0	0	0
	Spinal kitle	38	74.5	13	25.5	0	0	0	0
	Dar kanal	14	51.9	13	48.1	0	0	0	0
	Enstrümentasyon	9	52.9	8	47.1	0	0	0	0
	Dislokasyon	1	12.5	7	87.5	0	0	0	0
	Spondiloz	17	73.9	5	21.8	1	4.3	0	0
	Total	334	74.4	109	24.3	5	1.1	1	0.2

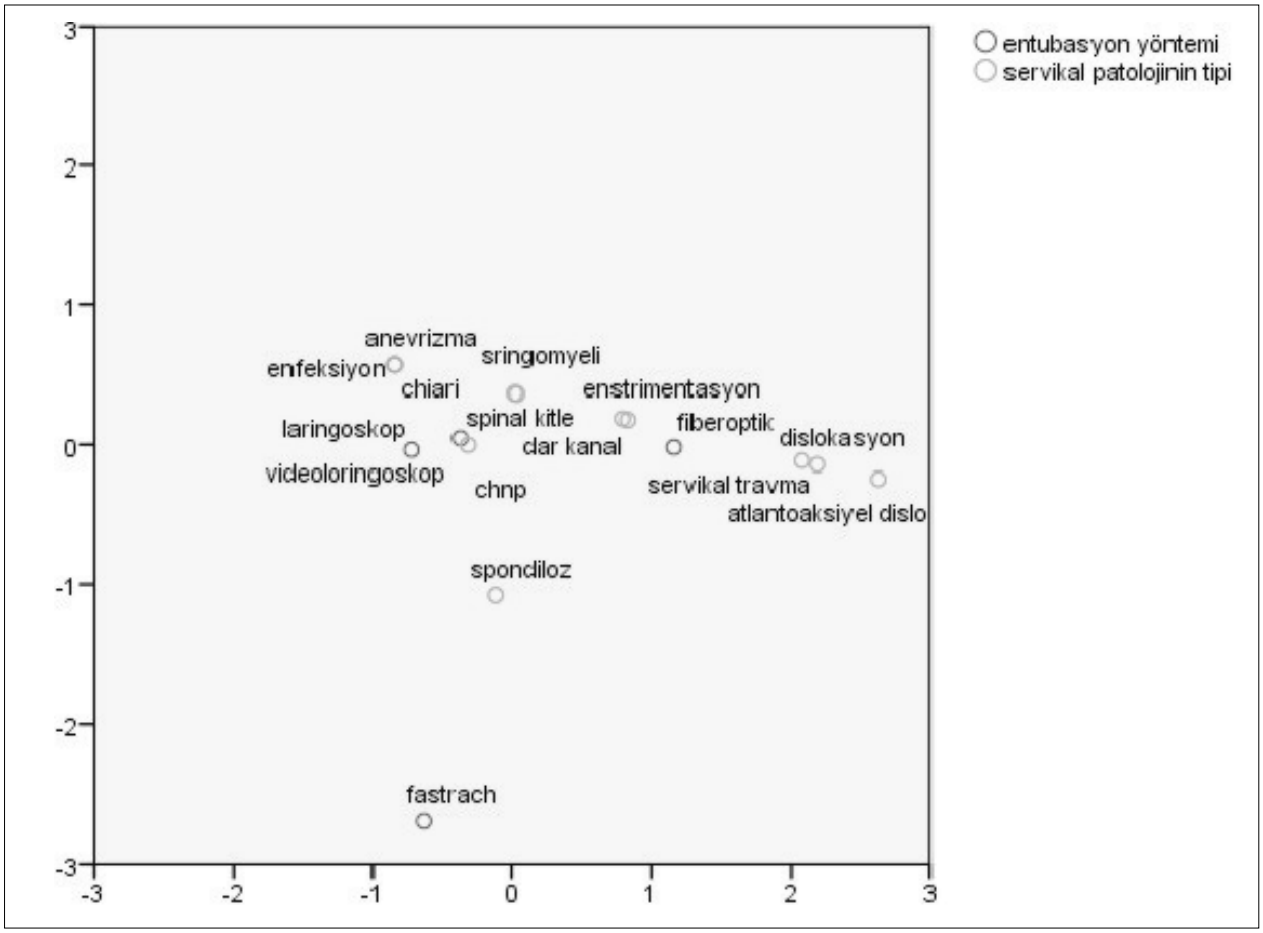

Şekil 1. Kullanılan entübasyon yöntemleri ile cerrahi tipleri arasındaki ilişki

TARTIŞMA

Anestezistler sıklıkla servikal spinal bozukluğu olan hastalarla karşılaşmaktadırlar. Bu hastalara yaklaşımda en önemli nokta servikal omurgaya daha fazla zarar vermemektir. Servikal spinal hasarı olan hastalarda laringoskopinin güvenle yapıldığını gösteren bir takım olgu sunumları mevcuttur. Bu yüzden entübasyonu spinal kord hasarı için tek neden olarak görmemek gerekmektedir. Patolojinin oluş şekli, cerrahi ve hastada görülen hemodinamik değişiklikler de duruma etki eder. Literatür, entübasyon sırasında laringoskopiye alternatif tekniklerin kullanılmasının entübasyonu kolaylaştırdığını ve servikal hareketi azalttığını göstermektedir. Fakat entübasyon sırasında görülen servikal hareketin spinal kord hasarına neden olduğunu ve entübasyon sırasında servikal hareketi azaltan tekniklerin spinal kord hasarını da azalttığını gösteren bir çalışma yoktur (11). Bu çalışmada, 01 Ocak 2003- 31 Aralık 2013 yılları arasında servikal instabilite/servikal disk hernisi nedeniyle Beyin Cerrahisi Bölümü tarafından opere edilmiş hastalar dahil edildi ve bu hastaların operasyonda havayollarının sağlanmasında kullanılan yöntemler incelendi.

Travmatik servikal hasara maruz kalan hastaların %5'inde nörolojik bozulma mevcuttur. Yayınlanan çoğu raporda var olan ancak fark edilmemiş spinal kord hasarının havayolu sağlanırken oluşan basıya bağlı olarak kötüleştiği söylenmektedir (11). Anestezi sırasında görülen nörolojik hasarın çoğu uzun süreli deformasyona ve kordun bozulmuş perfüzyonuna bağlıdır (11). Rutin olarak kullanılan havayolu teknikleri servikal omurgada açılanmaya yol açmaktadır. Stabil olmayan bir servikal omurgada çene asma gibi basit havayolu manevraları bile direkt laringoskopi ile aynı harekete neden olmaktadır. Servikal cerrahi geçirecek hastalarda en çok korkulan komplikasyon entübasyon sırasında servikal stabilitenin yeterli derecede sağlanamaması nedeniyle nörolojik defisit gelişmesidir.

Bunu araştırmak için çalışmamızda, hastaların preoperatif ve postoperatif nörolojik muayeneleri karşılaştırıldı. Toplam 5 hastada postoperatif nörolojik muayenede kötüleşme tespit edildi fakat bunun kullanılan havayolu yöntemi ile anlamlı ilişkisi bulunmadı. Postoperatif nörolojik muayenedeki bozulmanın yapılan cerrahi ile ilgili olduğuna karar verildi. Elde edilen bu sonuç son

zamanlarda bu konuda yapılan diğer çalışmaların sonuçlarıyla benzerdi. Genel anestezi altında manuel immobilizasyon yapılmayan normal bireylerde direkt laringoskopi ve trakeal entübasyon vertebral segmentlerde ekstansiyona neden olur. Esas hareket oksipito-atlanto-aksiyel eklemde olurken C5-C7 arasındaki segmentte hareket çok azdır. Direkt laringoskopi sırasında ilk servikal omurlar ekstansiyona uğrarken son servikal omurlar fleksiyona uğrar. Hareketin amplitüdü giderek artar ve endotrakeal tüpün geçtiği sırada maksimum olur (6).

Videolaringoskop uygulaması direkt laringoskopiden farklı değildir, sadece entübasyon sırasındaki görüş kalitesini arttırır. Deneyimli ellerde klinik pratikte sıklıkla kullanılabilecek bir yöntemdir (12). Direkt laringoskopi, oksiput ve C1'in sagital planda süperior rotasyonuna, C3-5'in ise hafif inferior rotasyonuna neden olurken trakeal entübasyon ise oksiput ve C1'de ek olarak süperior rotasyona neden olur (11). Uzun ve ark. (13) yaptığı bir çalışmada Fleksiblade ve Macintosh bleydleri kullanılarak entübe edilen hastalarda floroskopi yapılarak entübasyon öncesi, sırası ve sonrasında oluşan servikal açılanma incelenmiştir. C1-2 seviyesinde açılanmanın Flexiblade ile anlamlı olarak daha az olduğu tespit edilirken, C2-3 seviyesindeki ekstansiyon açıları arasında anlamlı fark bulunmamıştır. Diğer çalışmalarla karşılaştırıldığında Fleksiblade ile elde edilen en büyük servikal ekstansiyon açısının (15°) laringeal maske ile benzer (17°), fiberoptik entübasyondan (8°) ise yüksek olduğu görülmüştür (13).

Yapılan bir araştırmada kritik servikal spinal hasar olan olgularda entübe edilen grup ve entübe edilmeyen grup arasında nörolojik kötüleşme açısından bir fark bulunmamıştır. Her havayolu manevrası bir miktar harekete yol açmaktadır fakat önemli olan bu hareketin güvenli sınırlar içinde kalmasıdır. Panjabi ve ark. (14), vertebra gövdesinin %20'sinden az subluksasyonun, 1.4 mm'den az gerilmenin ve 11 dereceden az açılanmanın fizyolojik sınırlar içinde yer aldığını ve sekonder nörolojik hasara yol açmadığını bildirmişlerdir. Erden ve ark.'nın (15) yaptığı bir çalışmada Airtraq ve laringoskopi kullanılarak yapılan entübasyon sırasında oluşan servikal hareket incelenmiştir. Hastalara nötral pozisyon, servikal vertebranın maksimum ekstansiyona geldiği an ve entübasyon sonrası olmak üzere üç lateral grafi çekilmiştir. Airtraq ile entübasyon süresi anlamlı olarak daha uzun bulunmuş ve direkt laringoskopiye üstünlük göstermediği tespit edilmiştir. Aprahamian ve ark.'nın (16) yaptığı çalışmada C5-6'da ligaman gevşekliği bulunan kadavralarda boyunluk varken ve çıkarılarak yapılan havayolu manevralarında çene asma, ösefageal obturator havayolu ve oro/nazofaringeal entübasyonun ekstansiyon, genişleme ve anterior subluksasyona neden olduğunu tespit etmiştir. Nazal entübasyonun daha az harekete neden olduğu ve sert/yumuşak boyunluğun varlığının hareketleri önlemede çok az etkiye sahip olduğu belirtilmiştir.

Havayolu cihazlarının hastaya uyanık olarak yerleştirilmesi tartışılan bir konudur. Uyanık entübasyon yapılan hastada nörolojik prognozun daha iyi olduğuna dair kanıt bulunamamıştır. Entübasyonun hasta uyanıkken ya da genel anestezi altında yapılması ve oro-trakeal entübasyon ile diğer tekniklerin kullanılması da nörolojik prognozu değiştirmemiştir (11). Servikal spinal travmayla bir hasta geldiğinde entübasyon öncesi nörolojik muayene yapılmalıdır. Hastada primer travmaya bağlı havayolu yönetimini zorlaştıracak kan, sekresyon ya da ödem varlığı incelenmelidir. Bu tür hastalarda uyanık fiberoptik yapılması düşünülebilir fakat bu yöntem hastanın bilincinin açık ve koopere olmasını gerektirir. Hastaya yeterli sedasyon ve lokal anestezik ajanlar verilmeli ve hastanın hareket etmesi manuel immobilizasyon ile engellenmelidir. Uyanık fiberoptik yöntemi entübasyon sonrası nörolojik muayene yapılabilmesini sağladığı için avantajlıdır (12).

Meshino ve ark.'nın (17) yaptığı bir çalışmada servikal spinal hasarı olan 136 hastaya uyanık trakeal entübasyon uygulanmış ve başlangıca göre nörolojik muayenede bozulma yüzdesi %2.2 olarak tespit edilmiştir. Bu oran genel anestezi altında oro-trakeal entübasyon yapılan çalışmalarda nörolojik muayene kötüleşme oranı ile aynıdır. Servikal Omurga Araştırma Cemiyetinin 5356 servikal omurga cerrahisi hakkında yayınladığı veriler de gelişen nörolojik komplikayon yüzdesini %1.04 olarak vermiştir ki bu yüzde de oral trakeal entübasyon sonucu görülen nörolojik komplikasyon yüzdesi ile benzerdir. Meshino ve ark.'nın (17) yaptıkları bu çalışmada servikal spinal hasarı olan hastaları iki gruba ayırmıştır. Bir grup entübasyon ihtiyacı duyulmayan kontrol grubu, diğer grup ise entübasyon ihtiyacı olan ve uyanık entübasyon yapılan gruptur. Kontrol grubunun %2.4'ünde, uyanık entübe edilen grubun %2.4'ünde nörolojik bozulma görülmüştür. Bu veriler uyanık entübasyonun oldukça güvenli bir yöntem olduğunu göstermektedir.

Çalışmamızda, servikal travma olgularının entübasyonları kas gevşetici verilmeden, spontan solunumları korunarak ancak refleks cevapları baskılanacak düzeyde derin sedasyon verilerek fiberoptik ile yapıldı. Hiçbir hasta tamamen uyanık değildi ve daha sonra uyandırılıp nörolojik muayene yapılmadığı için herhangi bir oran verilememektedir. Havayolu manevraları sırasında servikal spinal hareketin azaltılması amacıyla elle stabilizasyon yapılması son zamanlarda desteklenmektedir. Shatney ve ark.'nın (18) yaptığı bir çalışma, elle servi-

kal immobilizasyon eşliğinde orotrakeal entübasyonun servikal spinal hasarı olan hastalarda güvenli bir yöntem olduğunu ortaya koymuştur. Bu çalışmada orotrakeal entübasyon sırasında nazotrakeal entübasyona göre oluşan servikal spinal hareketteki fazlalık elle immobilizasyon yapıldığında düzelir ve bu teknik güvenle kullanılabilir.

Gerling ve ark.'nın (19) yaptığı bir çalışmada servikal spinal hasarı olan bir kadavra modeli oluşturulmuş ve iki immobilizasyon tekniği ile üç laringoskopi bleydi birbiriyle karşılaştırılmıştır. İmmobilizasyon tekniklerinden boyunluk ve elle immobilizasyon, laringoskop bleydlerin Miller, Macintoch ve CLM (Corazelli-London-McCoy) karşılaştırılmış. C5-6 seviyesindeki aksiyal yer değiştirmeye bakılmıştır. Elle immobilizasyon tekniğinin boyunluk kullanımına göre hareketi azaltmada çok daha etkili olduğu bulunmuştur.

Miller bleyd kullanımı diğer bleydlere göre aksiyal yer değiştirmeyi azaltmada etkili bulunmuştur. Cormack- Lehane derecesinin de elle immobilizasyonda boyunluk kullanımına göre daha iyi olduğu görülmüş fakat bleyd tipleri arasında fark bulunamamıştır. Fakat bu çalışmada alt seviyelerdeki servikal hasar ele alınmıştır. Üst seviyelerdeki servikal spinal hasarlarında farklı sonuçlar elde edilebilir (19). Bizim çalışmamızda, hastalarda kullanılan immobilizasyon yöntemleri ayrıca kaydedilmemiş olduğundan bir sonuç verilememektedir. Ancak hastanemiz Beyin Cerrahi Bölümünün genel yaklaşımı olarak, servikal disk hastalarında seviyeden bağımsız servikal kolar takılmakta, maske ventilasyonu ve entübasyon sırasında koların ön kısmı işlemleri kolaylaştırmak için açılmaktadır. Servikal travma olguları ise aksiyal traksiyonda ameliyathaneye gelmekte ve traksiyon altında fiberoptik ile entübe edilmektedir. Bir diğer stabilizasyon yöntemi ise Philadelphia boyunluğudur. Boyunluk kullanımı direkt laringoskopi sırasında vokal kordların görülmesini zorlaştırarak ek kuvvet uygulanmasına neden olmaktadır. Yapılan çalışmalar elle stabilizasyonun Philadelphia boyunluğuna göre daha etkili olduğunu göstermiştir (20).

Videolaringoskopinin hastanemizde son üç yıldır kullanılmasından ve yeterli hasta sayısı elde edilememesinden dolayı, on yıllık verilere göreceli olarak az katkı sağlamıştır. Genelde kullanım sıklığı laringoskop ile benzer bulunmuştur fakat gelecekte yapılacak benzer çalışmalarda videolaringoskop kullanım sıklığının artmasıyla farklı sonuçlar çıkacağı tahmin edilmektedir. Kill ve ark.'nın (21) 60 hastada yaptığı çalışmada videolaringoskop ve Macintosh bleyd ile entübasyonun servikal açılanma üzerindeki etkileri karşılaştırılmıştır. Stabilize edilmemiş servikal omurgada videolaringoskopinin daha az harekete neden olduğu ve entübasyona bağlı sekonder nörolojik hasar riskini azalttığı sonucuna varmışlardır. Akbar ve ark.'nın (22) yaptığı bir çalışmada da elle stabilizasyon yapılan hastalarda videolaringoskopun direkt laringoskopiye göre Cormack Lehane skorunu düşürdüğü, entübasyon süresini azalttığı ve daha az havayolu manevrasına yol açtığı tespit edilmiştir.

Çalışmaya dahil edilen 459 hasta yaş, servikal patolojinin tipi, seviyesi, cerrahinin yapıldığı pozisyon, preoperatif nörolojik muayene açısından oldukça heterojen bir gruptur. Bu durum elde edilen sonuçlar arasında istatistiksel bir karşılaştırma yapmaya imkan vermemektedir. Tüm bu veriler ışığında servikal bölgede yapılacak cerrahilerde havayolu güvenliği sağlanırken servikal instabilite yaratılmaması ya da varolan instabilitenin kontrol altında tutulması en çok dikkat edilmesi gereken noktalardır. Hastada servikal instabilite şüphesi varsa uyanık ya da anestezi altında fiberoptik entübasyon yapılmalı, servikal disk hernisi olan hastalarda havayolu yönetimi herninin seviyesine göre kararlaştırılmalı, servikal instabilite riski olmayan hastalarda ise laringoskopi veya videolaringoskopi yapılmalıdır. Videolaringoskopi hastanemizde son yıllarda kullanılmaya başlansa da dünyada servikal cerrahilerde tercih edilen bir havayolu aracı haline gelmiştir ve umut vadetmektedir.

Sonuç olarak, servikal cerrahi geçirecek bir hastada mevcut havayolu yöntemleri hastanın durumuna göre gözden geçirilerek hem hastanın hipoksik kalmayacağı kadar hızlı, hem de servikal stabilitesini koruyacak kadar güvenli bir şekilde seçilmeli ve uygulanmalıdır.

KAYNAKLAR

1. Radhakrishnan K, Litchy WJ, O'Fallon WM, Kurland LT. Epidemiology of cervical radiculopathy: A population- based study. Brain 1990; 11: 325-335.
2. Edwards C, Riew D, Anderson P, Hilibrand A, Vaccaro A. Cervical myelopathy: Current diagnostic and treatment strategies. Spine Journal 2003; 3: 68-81.
3. McCormick W, Steinmet M, Benzel E. Cervical spondylotic myelopathy: Make the difficult diagnosis, then refer for surgery. Cleve Clin J Med 2003; 70: 899-904.
4. Brimacombe J, Keller C, Kunzel K, Gaber O, Boehler M, Puhringer F. Cervical spine motion during airway management: A cinefluoroscopic study of the posteriorly destabilized third cervical vertebrae in human cadavers. Anest Analg 2000; 91: 1274-1278.
5. Prasarn M, Conrad B, Rubery P, et al. Comparison of 4 airway devices on cervical spine alignment in a cadaver model with global ligamentous instability at C5–6. Spine 2012; 37: 476-481.

6. Robitaille A. Airway management in the patient with potential cervical spine instability: Continuing professional development. Can J Anesth 2011; 58: 1125-1139.
7. Wendling A, Tighe P, Conrad B, Baslanti T, Borodysk M, Rechtine G. A comparison of 4 airway devices on cervical spine alignment in cadaver models of global ligamentous instability at C1-2. Anesth Analg 2013; 117: 126-132.
8. Donaldson WF, Heil BV, Donaldson VP, Silvaggio VJ. The effect of airway maneuvers on the unstable C1-C2 segment: A cadaver study. Spine 1997; 22: 1215-1218.
9. Bivins HG, Ford S, Bezmalinovic Z. The effect of axial traction during orotracheal intubation of the trauma victim with an unstable cervical spine. Ann Emerg Med 1988; 17: 259.
10. Kihara S, Watanabe S, Brimacombe J. Segmental cervical spine movement with the intubating laryngeal mask during manual in-line stabilization in patients with cervical pathology undergoing cervical spine surgery. Anesth Analg 2000; 91: 195-200.
11. Durga P, Sahu BP. Neurological deterioration during intubation in cervical spine disorders. Indian J Anaesth 2014; 58: 684-692.
12. Cowie P, Andrews P. The unstable cervical spine. Anaesthesia tutorial of the week 2013; 292: 1-6.
13. Uzun S, Erden A, Pamuk G, Yavuz K, Çekirge S, Aypar Ü. Comparison of Flexiblade and Macintosh laryngoscopes: Cervical extension angles during orotracheal intubation. Anaesthesia 2010; 65: 692-696.
14. Panjabi MM, Thibodeau LL, Crisco JJ, White AA. What constitutes spinal instability. Clin Neurosurg 1988; 33: 313-339.
15. Erden A, Pamuk G, Uzun Ş, Geyik S, Çekirge S, Aypar Ü. Cervical spine movement during intubation using the Airtraq and direct laryngoscopy. Turk J Med Sci 2010; 40: 299-304.
16. Aprahamian C, Thompson BN, Finger WA, Darin JC. Experimental cervical spine injury model: Evaluation of airway management and splinting techniques, Ann Emerg Med 1984; 13: 584-587.
17. Meschino A, Devitt JH, Koch JP, Szalai JP, Schwartz ML. The safety of awake tracheal intubation in cervical spine injury. Can J Anaesth 1992; 39: 114-117.
18. Shatney CH, Brunner RD, Nguyen TQ. The safety of orotracheal intubation in patients with unstable cervical spine fracture or high spinal cord injury. Am J Surg 1995; 170: 676-679.
19. Gerling MC, Davis, DP, Hamilton, RS, et al. Effects of cervical spine immobilization technique and laryngoscope blade selection on an unstable cervical spine in a cadaver model of intubation. Ann Emerg Med 2000; 36: 293-300.
20. Suderman VS, Crosby ET, Lui A. Elective oral tracheal intubation in cervical spine-injured adults. Can J Anaesth 1991; 38: 785-789.
21. Kill C, Risse J, Wallot P, Seid, P, Steinfeld, T, Wulf H. Videolaryngoscopy with glidescope reduces cervical spine movement in patients with unsecured cervical spine. J Emerg Med 2013; 44: 750-756.
22. Akbar SH, Ooi JS. Comparison between C-Mac videolaryngoscope and Macintosh direct laryngoscope during cervical spine immobilization. Middle East J Anaesth 2015; 23: 43-50.